

«Эффективность применения средства «Эгаллохит» («Галадерм») после лазерной и фотодинамической терапии базально-клеточного рака кожи»

Проведена оценка больных базально-клеточным раком кожи (БКРК) по различным группам клинико-морфологических показателей. Установлено, что гистотопографический вариант является определяющим в классификации БКРК.

По клинико-морфологическому типу выделено три гисто-топографических варианта (типа роста) БКРК, отличающихся по своим макро- и микроскопическим характеристикам: поверхностный, нодулярный и инфильтративный БКРК.

Представлены методики лечения БКРК различными высокоэнергетическими лазерами и фотодинамической терапией, в комбинации с последующим наружным применением средства, содержащего эпигаллокатехин-3-галлат, способного останавливать развитие опухолей эпителиального происхождения.

Ключевые слова: базально-клеточный рак кожи, патоморфологическое исследование, лазер

Гистологическое исследование биоптатов и операционно-го дерматологического материала является важным элементом в структуре комплекса диагностических мероприятий при опухолях кожи. Стремление отразить в гистологическом заключении максимально необходимую для клинициста информацию заставляет патоморфологов пересматривать свои классификации с учётом клинико-морфологической направленности, что является давно назревшей необходимостью. Особенно это актуально для базально-клеточного рака кожи (БКРК) – опухоли, обладающей широким спектром биологической потенции. Определение конкретной её клинико-морфологической формы может быть определяющим в решении вопросов прогноза и лечебной тактики [1, 2]. Структура морфологической классификации опухолей кожи ВОЗ (Lyon, 2006) [3] такова, что кроме традиционного выделения гистологических форм [4], включает в себя гистотопографические варианты (ГТВ) БКРК. Под ГТВ понимается как опухолевая паренхима, так и окружающая ее строма, что в совокупности формирует тот или иной тип роста опухоли [5-8]. Более того, ГТВ занимают в классификации приоритетное положение по отношению к гистологическим формам опухоли.

Таким образом, классификация БКРК в редакции ВОЗ (Lyon, 2006) выглядит следующим образом:

- Базальноклеточный рак кожи (БКРК) – 8090/3
- Поверхностный БКРК – 8091/3
- Нодулярный (солидный) БКРК – 8097/3
- Микронодулярный БКРК – 8090/3
- Инфильтративный БКРК – 8092/3
- Фиброэпителиальный БКРК – 8093/3
- БКРК с придатковой дифференцировкой – 8098/3
- Базально-плоскоклеточный рак – 8094/3
- Кератотический БКРК – 8090/3

Другие варианты БКРК (кистозный, аденоидный, морфеоподобный, инфундибулокистозный, пигментный, редкие варианты)

Гистотопографические варианты (типы роста)

Поверхностный БКРК характеризуется медленным интраэпидермальным ростом, с длительно существующими булавовидными базалоидными пролифератами, происходящими из эпидермиса, без нарушения целостности базальной мембраны. В некоторых случаях имеются гистологические признаки инвазии в верхние отделы дермы, что свидетельствует о прогрессии опухоли и обязательно должно быть отмечено в морфологическом заключении.

Нодулярный вариант роста связан с формированием четко очерченной бляшковидной опухоли, из солидных, аденоидных, кистозных гистологических структур, организованных в мелконодулярный или крупнонодулярный гистотопогра-

фический тип. Опухоль располагается, как правило, не ниже уровня придатков кожи, характеризуется экспансивным ростом, без склонности к инвазии и разрушению тканей. Рецидивы после удаления практически отсутствуют. Мелконодулярный БКРК в некоторых случаях может переходить частично или полностью в инфильтративный тип, особенно в нижней, инвазивной своей части, что и становится определяющим в его прогнозе. Термин «базалиома» связан прежде всего с поверхностным и нодулярным вариантами БКРК.

Инфильтративный тип роста БКРК характеризуется неправильными и нечеткими контурами, с «жемчужными» вкраплениями или валиком. Микроскопически мелкие солидные опухолевые комплексы составляют инфильтративно-рассеянный тип роста с выраженной фибропластикой опухолевых клеток, более глубоким уровнем инвазии. Отмечается повышенный риск развития рецидивов [9]. Крайним проявлением этого вида является язвенный вариант БКРК с большими размерами образования, значительной длительностью существования, распространением опухоли в подлежащие ткани с их разрушением, стойким изъязвлением, регулярным рецидивированием. Именно с таким вариантом связан термин «базальноклеточный рак».

Гистологические формы

Фиброэпителиальный БКРК. Представлен эритематозным узлом, характеризующийся вялым течением, без тенденции к инвазивному росту, практически без рецидивов. Микроскопически представлен древовидной сетью нитей, полос базалоидных клеток, распространяющихся в дерму в виде фенестрированного образования.

БКРК с дифференцировкой в сторону придатков кожи. Характеризуются наличием придатков кожи в типичных структурах БКРК и может включать базалоидные луковички, протоковые, себациейные, трихилеммальные, апокриновые, эккринные элементы. В некоторых вариантах придатковый компонент столь выражен, что такие случаи лучше относить к доброкачественным опухолям придатков кожи, например – базалоидная фолликулярная гамартома, трихоэпителиома, трихобластома, трихилеммома. Наличие придатковых дифференцировок в БКРК отдельного прогностического значения не имеет.

Базально-плоскоклеточный (метатипический) рак. Это БКРК, ассоциированный с плоскоклеточной дифференцировкой, при котором имеются опухолевые клетки с более обильной цитоплазмой и выраженной кератинизацией, чем при типичном БКРК. Опухолевые клетки, по сути, являются следствием промежуточной дифференцировки между базалоидными и кератиноцитарными элементами. В ядрах клеток содержится пузырьковидный хроматин, местами в комплексах клеток отсутствует базалоидный «палисад».

¹ Кафедра дерматовенерологии (зав. – проф. С.И. Данилов) Санкт-Петербургской государственной медицинской академии им И. И. Мечникова, 195067, Санкт-Петербург

² Кафедра патологической анатомии с курсом цитологии (зав. – проф. Н. М. Хмельницкая) Санкт-Петербургской медицинской академии последипломного образования, 191015, Санкт-Петербург

Некоторые варианты близки к раку сальных желёз, т.к. местами в клетках отмечаются липидные вакуоли или протоки. Возможен центральный фиброз и радиальный периферический ободок из инфильтративных клеток, погружение глубоко в дерму и подлежащие ткани. Характеризуется более агрессивным поведением, возможны регионарные и отдаленные метастазы.

Кератотический БКРК. Образование «жемчужного» вида, иногда с мелкими кератотическими кистами. Микроскопически представлен нодулярным БКРК с кератинизацией в виде пластинок, воронок, роговых кист, гиалиноподобных, трихилеммальных структур, содержащих клетки-тени пилломатриксной дифференцировки. Нередко присутствует дистрофическая кальцификация.

Другие варианты БКРК. Составляют менее 10% от всех БКРК. Большинство из них не имеет особых клинических проявлений.

Кистозный БКРК. Имеется одна или несколько кист различных размеров вблизи от центральных опухолевых гнезд, иногда с обилием слизи по периферии.

Аденоидный БКРК. Состоит из тонких тяжёлых базалоидных клеток в виде сети, часто – со слизью в строме, нередко сочетается с нодулярным (солидным) вариантом.

Склерозирующий (морфеоподобный) БКРК. Обычно это – плотная бледная бляшка с блестящей поверхностью, нечёткими краями. Микроскопическое строение: тяжи и гнезда опухолевых клеток, погруженные в плотную фиброзную и гиалинизированную строму с коллагеновыми пучками.

Инфундибулокистозный БКРК. Его нередко путают с кератотическим вариантом. Опухоль состоит из маленьких воронкообразных структур с центральными поверхностными кератиновыми пробками и периферическими комплексами базалоидных клеток, нередко анастомозирующих. Иногда образование носят множественный характер.

Пигментный БКРК. Клинически это образование дифференцируют со злокачественной меланомой. Пигментация может присутствовать в разных вариантах БКРК – нодулярном, микронодулярном, мультифокальном поверхностном, кератотическом. Меланоциты распределены по всему опухолевому гнезду, в строме имеются отложения меланина и меланофаги.

Другие редкие варианты БКРК – светло(пусто)клеточный, перстневидноклеточный, гранулярноклеточный, гигантоклеточный (с клетками-монстрами), адамантиноидный, нейроэндокринный, шванноидный.

Цель

Целью нашей работы явилось сопоставление основных клинико-морфологических параметров разных вариантов БКРК.

Материал и методы

Изучены 1934 БКРК от 1883 больных (998 женщины и 885 мужчин). Возраст пациентов колебался от 19 до 95 лет (средний – $72,3 \pm 5,9$). Была проведена оценка образований по различным группам клинико-морфологических показателей. Лечение проводилось с помощью источников высокоэнергетического лазерного излучения. Использовали следующие лазерные аппараты: 1) CO₂ лазер - длина волны излучения 10,6 мкм, выходная мощность излучения 0,1–20 Вт; 2) Полупроводниковый лазер «Диолан» - длина волны излучения 800–1000 нм, мощность излучения 1–30 Вт; 3) Лазер на парах меди «Яхрома-Мед» - длина волны излучения 511 нм; 578 нм, плотность мощности - до 300 Дж/см². Применяли также фотодинамическую терапию (ФДТ) с использованием фотосенсибилизатора второго поколения радахлорина.

Клиническими характеристиками БКРК являлись локализация и диаметр образования, длительность существования опухоли, наличие изъязвления, рецидивов и время их развития.

Группа морфологических показателей БКРК включала в себя гистологический и гистопографический вариант, уровень инвазии, наличие структур опухоли в крае резекции и перинеуральной инвазии, степень пролиферативной и антиапоптотической активности, оцененные иммуногистохимическим методом с применением моноклональных антител p53 и bcl-2 («Novocastra», Великобритания).

Статистическую обработку данных проводили с применением методов вариационной статистики программы Microsoft Excel XP. Значимость различий между отдельными группами оценивали с помощью χ^2 , критерия Фишера и считали статистически достоверной при значении «р» не больше 0,05.

Результаты и их обсуждение

Основные клинические характеристики БКРК

Подавляющее большинство образований локализовалось в области лица и шеи – 1542 случаев (89,0%), реже поражалось туловище – 146 случаев (8,4%), верхние конечности – 29 случаев (1,7%), нижние конечности – 16 случаев (0,9%). В области головы и шеи гораздо чаще встречался инфильтративный вариант БКРК ($r=0,74$; $p=0,005$).

Диаметр опухоли, за который принималось максимальное расстояние от одного края до другого, колебался от 2 до 150 мм (в среднем – $14,2 \pm 2,1$ мм). Более крупные размеры образования оказались у нодулярного БКРК ($r=0,54$; $p=0,05$).

Длительность существования опухоли до её удаления составила от 2 до 276 месяцев (в среднем – $29,3 \pm 4,2$ месяца). Наименьшая длительность существования образования была присуща инфильтративному варианту БКРК ($r=-0,63$; $p=0,007$).

Рецидивы развивались в среднем в 7,8 % случаев. Сроки развития рецидивов колебались от 4 до 157 месяцев (в среднем – $34,7 \pm 5,1$ месяца). Значительно чаще ($r=0,77$; $p=0,007$) и раньше ($r=-0,68$, $p=0,04$) рецидивировал инфильтративный БКРК.

В 253 БКРК (13,2% случаев) имелось изъязвление эпидермиса и поверхностных отделов дермы. Наиболее часто изъязвление развивалось также при инфильтративном варианте БКРК ($r=0,77$, $p=0,009$).

Основные морфологические показатели БКРК

Среди исследованных БКРК оказалось: 132 поверхностных (6,9%), 1193 нодулярных (62,4%), 587 инфильтративных (30,7%) вариантов с разной глубиной инвазии и деструкции подлежащих тканей. По гистологическому строению преобладал солидный вариант – 1243 (65,0%), кроме того, встречались БКРК смешанного строения – 249 (13,0%), десмопластические (морфеоподобные) – 276 (14,4%), поверхностные – 113 (5,9%), аденоидные – 29 (1,5%).

Уровень инвазивного роста БКРК определялся по аналогии с предложенной Clark шкалой для меланомы кожи: 1 уровень соответствовал внутриэпидермальному росту, 2 – в пределах сосочковой дермы, 3 – в пределах ретикулярной дермы, 4 – уровень придатков кожи, 5 – прорастание в подлежащие ткани. Среди 1843 БКРК, в которых удалось определить этот параметр, 1 уровень инвазии был у 132 (7,2%) опухолей, 2 – у 241 (13,1%), 3 – у 334 (18,2%), 4 – у 851 (46,2%), 5 – у 285 (15,5%) образований.

В 113 БКРК (5,9%) имелись остатки опухолевой ткани в краях резекции, в 231 случае (12,1%) – признаки перинеуральной инвазии.

Иммуногистохимическое исследование

Для поверхностного БКРК отмечена положительная экспрессия p53 в $16,75 \pm 2,31\%$ единичных клеток, тяготеющих к базальному палисадообразному слою. В небольших солидных гнёздах мелконодулярного варианта в $21,44 \pm 4,02\%$ окрашивались палисадообразные клеточные структуры.

В пластах крупнонодулярного БКРК иммунопозитивны

были $31,63 \pm 5,67\%$ клеток, равномерно распределенных по всему образованию. В инфильтративном варианте положительная экспрессия p53 присутствовала в $63,29 \pm 9,88\%$ клеток, преимущественно по периферии ядра.

Экспрессия протоонкогена bcl-2 проявлялась как в виде интенсивной и равномерной окраски ядер, так и в виде тонкого ободка. В большинстве опухолевых гнезд положительно окрашивались группы клеток базального палисадообразного слоя, что составило для поверхностной формы $36,85 \pm 6,31\%$. Менее выраженная экспрессия отмечалась в нодулярном варианте – $20,56 \pm 3,32\%$ клеток. В инфильтративном БКРК число иммунопозитивных опухолевых клеток было минимальным среди всех групп БКРК – $13,24 \pm 1,32\%$.

Результаты корреляционного анализа

Таблица 1. Корреляционные связи между клиническими и морфологическими показателями БКРК, (r*).

Клинические показатели	Морфологические параметры				
	УИР	ОКР	ПНИ	p53	bcl-2
Локализация	0,11	0,07	0,14	0,13	-0,20
Размеры	0,14	0,14	0,67*	0,15	0,17
Темп роста	0,27	0,13	-0,15	-0,18	0,63*
Частота рецидивов	0,60*	0,81*	0,55*	0,63*	0,06
Время развития рецидива	0,22	0,21	0,21	0,23	-0,53*
Наличие изъязвления	-0,21	0,24	-0,23	-0,21	0,17

Примечание: УИР – уровень инвазивного роста, ОКР – остатки опухоли в краях резекции, ПНИ – периневральная инвазия

*r – статистически достоверные данные

Как видно из таблицы, частота развития рецидивов после удаления БКРК закономерно коррелировала с наличием остатков опухолевой ткани в краях резекции ($r=0,81$; $p=0,004$) и уровнем инвазивного роста ($r=0,60$; $p=0,018$). Периневральная инвазия чаще наблюдалась в крупных ($r=0,67$; $p=0,006$) и склонных к рецидивированию ($r=0,55$; $p=0,04$) БКРК.

Повышение уровня пролиферативной активности опухолевых клеток (p53) коррелировало с более частыми рецидивами ($r=0,63$). Обратной пропорциональной корреляцией обнаружена для антиапоптотической активности: понижение уровня bcl-2 коррелировало с медленным ростом опухоли ($r=-0,63$), поздними рецидивами ($r=-0,53$).

Считаем целесообразным выделить 3 варианта лечения БКРК

Всем пациентам была проведена терапия согласно представленным методикам.

I – Первично-узловая, поверхностная опухоль кожи до 2,0 см в диаметре, ограниченная собственно дермой без перехода на окружающие ткани – Лазеротерапия с использованием CO₂-лазера и лазера на парах меди «Яхрома-Мед» (см. рис. 1, рис. 2, рис. 5, рис. 6 на стр. 4).

II – Язвенно-узловая, поверхностно-язвенная, фиброэпителиальная опухоль или язва более 2,0 см в диаметре, прорастающая всю толщу кожи, но не распространяющаяся на подкожную клетчатку – Лазеротерапия с использованием полупроводникового лазера «Диолан», фотодинамическая терапия (см. рис. 3, рис. 4 на стр. 4).

III – Язвенно-узловая, инфильтративно-язвенная, склеродермоподобная, рецидивная, конглобатная опухоль больших размеров или любой величины, распространяющаяся на подлежащие мягкие ткани, без прорастания хряща и кости либо наличие метастатических очагов поражения – фотодинамическая терапия (см. рис. 7, рис. 8 на стр. 4).

Во всех случаях после лазерного воздействия назначался

гель (крем) «Эгаллохит» («Галадерм») в течение 14 дней. «Эгаллохит» («Галадерм») содержит 10% эпигаллокатехин-3-галлат (EGCG). Доказано, что EGCG тормозит патологический неангиогенез, обладая выраженной ингибирующей активностью в отношении фактора роста эндотелия сосудов и его рецепторов. Подавляет активность специфических протеиназ, эффективно тормозит процессы клеточной инвазии и метастазирования. Как сильнейший антиоксидант нейтрализует действие свободных радикалов в нормальных тканях. Обладает способностью выражено подавлять активность циклооксигеназы второго типа, простагландинов и синтез провоспалительных цитокинов, является эффективным противовоспалительным средством. Вызывает апоптоз клеток с аномально высокой пролиферативной активностью [10].

Отсюда с очевидностью следует, что данный препарат весьма целесообразно использовать для профилактики и фармакологической коррекции заболеваний, в основе развития которых лежат процессы патологического клеточного роста и воспаления.

Выводы

Результаты данной работы показали следующие преимущества использования лазеров и ФДТ с последующим применением средства «Эгаллохит» («Галадерм»):

- снижение частоты рецидивирования БКРК,
- сокращение сроков эпителизации послеоперационных ран
- сокращение частоты возникновения интраоперационных осложнений
- снижение частоты возникновения ранних и поздних послеоперационных осложнений
- увеличение частоты положительных оценок качества косметической реабилитации

Использование лазера с длиной волны 800–1000 нм (лазер «Диолан»), обладающего высокой проникающей способностью и обеспечивающего максимальную радикальность вмешательства, наиболее целесообразно при ликвидации глубокоинвазивных, но ограниченных по площади образований. ФДТ следует назначать для удаления распространенных злокачественных опухолей.

Заключение

Таким образом, при клинико-морфологическом анализе представляется рациональным выделять, по крайней мере, три гистотопографических варианта (типа роста) БКРК, отличающихся по своим макро-, микроскопическим характеристикам. К ним относятся поверхностный, нодулярный и инфильтративный БКРК.

Гистотопографический вариант является определяющим в классификации БКРК, максимально отвечая современному клинико-морфологическому принципу патоморфологии. Гистологическая форма БКРК самостоятельного прогностического значения не имеет.

Наиболее агрессивным вариантом БКРК является инфильтративный, сочетаясь с целым рядом морфологических маркеров, имеющих прогностическое значение. К неблагоприятным признакам относятся: прорастание опухоли в подлежащие ткани и вовлечение в опухолевый рост периферических нервов, повышение экспрессии пролиферативного маркера p53 и антиапоптотического маркера bcl-2.

ФДТ и лазеротерапия являются наиболее оправданными методами лечения БКРК, с последующим назначением антипролиферативного препарата геля (крема) «Эгаллохита», так как данный препарат весьма целесообразно использовать для профилактики и фармакологической коррекции заболеваний, в основе развития которых лежат процессы патологического клеточного роста и воспаления.

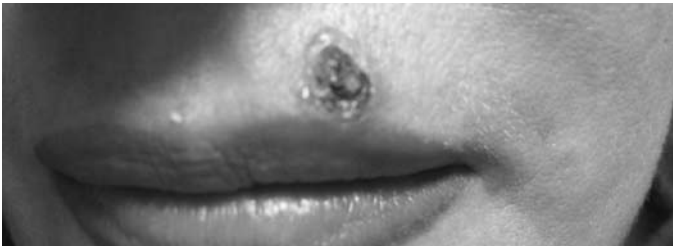

Рис. 1. Язвенная разновидность нодулярной формы базально-клеточного рака кожи. Проведена лазеротерапия углекислотным лазером «Ланцет» (мощность излучения 20 Вт, режим супер-импульсный, 0, 002 сек.), наружно гель «Эгаллохит» («Галадерм»).

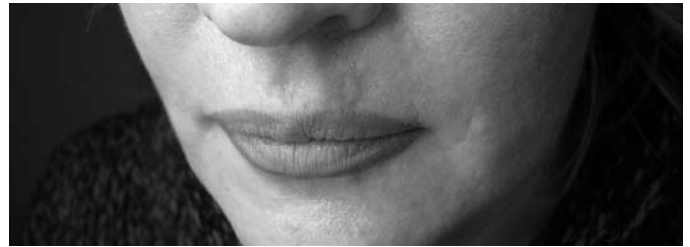

Рис. 2. Через 2 года после лечения имеется стойкий нормотрофический рубец, при осмотре рецидива не отмечается.

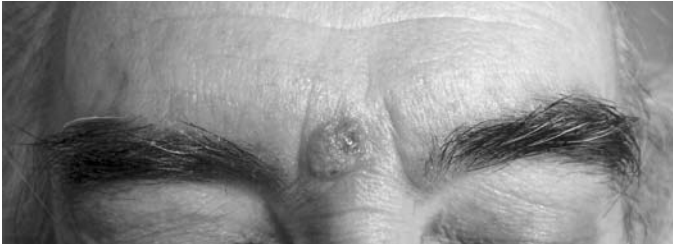

Рис. 3. Нодулярная форма базально-клеточного рака кожи в области переносицы. Проведена лазеротерапия диодным лазером «Диолан» (мощность излучения 25 Вт, режим импульсно-периодический, 0,2 сек.), наружно крем «Эгаллохит» («Галадерм»).

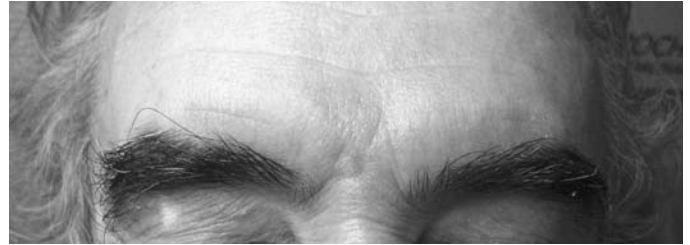

Рис. 4. Через 1 год после лечения имеется стойкий нормотрофический рубец, при осмотре рецидива не отмечается.

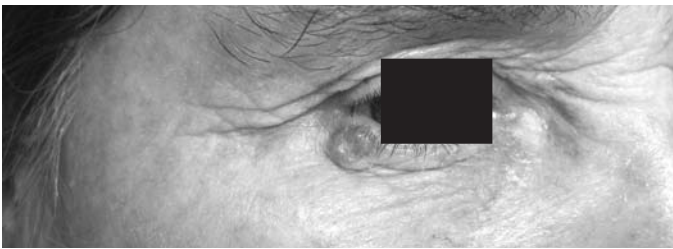


Рис. 5. Нодулярная форма базально-клеточного рака кожи в области правого нижнего века. Проведена лазеротерапия лазером на парах меди «Яхрома-Мед» (мощность излучения 1,0 Вт, режим импульсный, 0,2 сек.), наружно крем «Эгаллохит» («Галадерм»).

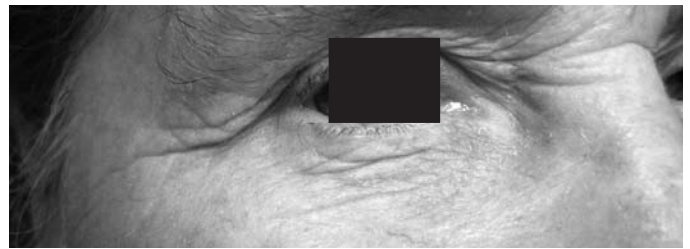


Рис. 6. Через 1 год после лечения имеется стойкий нормотрофический рубец, при осмотре рецидива не отмечается.

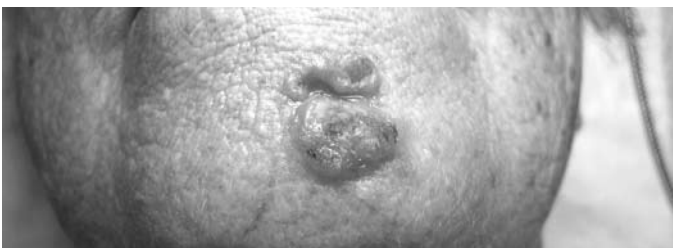

Рис. 7. Язвенная разновидность нодулярной формы, метакронный очаг базально-клеточного рака кожи в области подбородка. Проведена фотодинамическая терапия, наружно крем «Эгаллохит» («Галадерм»).

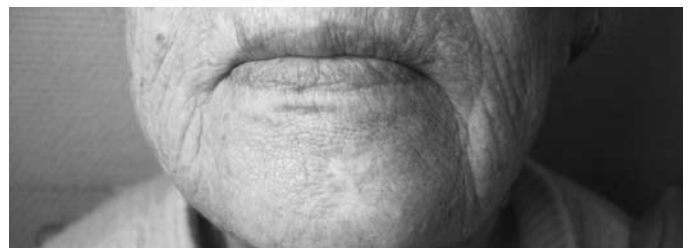

Рис. 8. Через 1 год после проведения фотодинамической терапии имеется стойкий нормотрофический рубец, при осмотре рецидива не отмечается.

Литература

1. Снарская Е. С., Молочков В. А. Базалиома. М: Медицина 2003, 324.
2. Хлебникова А.Н. Клинико-морфологические и иммуногистохимические особенности различных форм базальноклеточного рака кожи и комплексный метод его лечения: Автореф. дис. . . . д-ра мед.наук. М 2007, 35.
3. Pathology and genetics of skin tumors. WHO classification of tumors. Ed. by P. E. LeBoit, G. Burg, D. Weedon, A. Sarasin. Lyon 2006, 357.
4. Хлебникова А.Н., Казанцев И.А. Гистологические варианты базально-клеточного рака кожи. Рос журн кожн и вен бол 2000; 2: 4-8.
5. Молочков В.А., Снарская Е.С., Франк Г.А., Завалишина Л.Э. Иммуногистохимические особенности базально-клеточного и метатипического рака кожи. Рос журн кожн и вен бол 2005;1: 4-8.
6. Ansarin H., Daliri M., Soltani-Arabshahi R. Expression of p53 in aggressive and non-aggressive histologic variants of basal cell carcinoma. Eur J Dermatol 2006;5: 543-547.
7. Bozdogan O., Erkek E., Atasoy P. et al. Bcl-2-related proteins, alpha-smooth muscle actin and amyloid deposits in aggressive and non-aggressive basal cell carcinomas. Acta Derm Venereol 2002;6: 423-427.
8. Cernea C.R., Ferraz A.R., de Castro I.V. et al. p53 and skin carcinomas with skull base invasion: a case-control study. Otolaryngol Head Neck Surg 2006; 3:471-475.
9. Asilian A. Aggressive and neglected basal cell carcinoma. Dermatol Surg 2005;11:1468-71.
10. Сидорова И.С., Коган Е.А. и др. Эпигаллат и репродуктивное здоровье. Практич.рекомендации. М. 2008, 48.